

PROFIL EPIDEMIOLOGIQUE DE LA TUBERCULOSE EXTRA PULMONAIRE DANS LA REGION DU CENTRE TUNISIEN

M. Selmi, Y. Maatouk, M. Dhaou, O. Zaibi, A. Belghouthi, A. Kahloul, J. Boukadida, M. Marzouk, N. Hannachi

Laboratoire de microbiologie, CHU Farhat Hached, Sousse, Tunisie

INTRODUCTION

- La tuberculose extra pulmonaire (TEP) demeure un grave problème de santé publique.
- Cette maladie peut atteindre tous les organes en dehors du parenchyme pulmonaire, et épargne exclusivement les phanères.
- Quelle que soit sa localisation, le diagnostic de certitude est exclusivement bactériologique.
- Notre objectif était d'actualiser les données de la TEP dans notre région du centre tunisien et de répertorier les différentes localisations touchées.

MATÉRIEL ET MÉTHODES

- Étude transversale menée de 2013 à 2022.
- Nous avons inclus les prélèvements extra pulmonaires (PEP) reçus à visée d'étude mycobactériologique au laboratoire de microbiologie du CHU Farhat Hached.
- La culture était considérée la technique de référence de notre travail.

RÉSULTATS

- Nous avons colligé 4953 PEP.
- Les services les plus pourvoyeurs de PEP sont représentés dans la figure ci-dessous (Fig1).

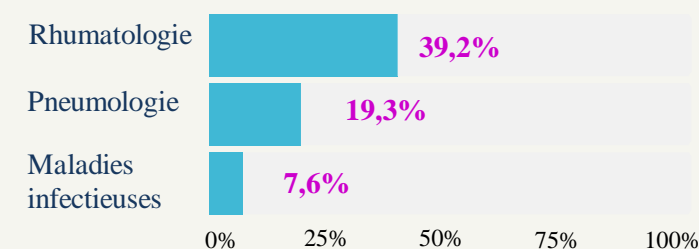


Fig 1 : Répartition des services les plus pourvoyeurs

- Les PEP les plus parvenus sont représentés ci-dessous (Fig 2):

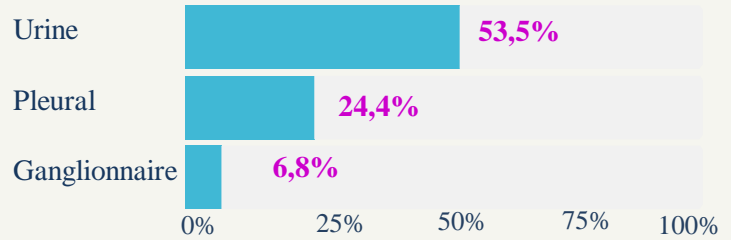


Fig 2: Répartition des prélèvements les plus parvenus

- Cent soixante-trois PEP étaient positifs par culture.
- Ils étaient issus majoritairement de la population adulte (n=160) et du sexe féminin (n=89).
- Le taux de positivité global des PEP était de 3,3%.
- Ce taux était variable selon les localisations (Fig 3).

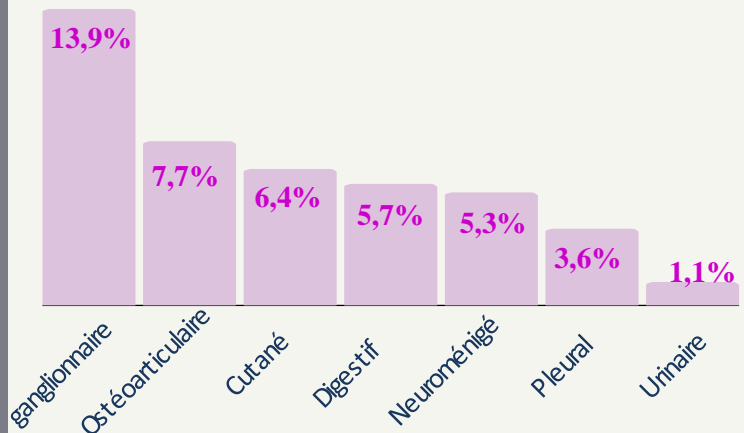


Fig 3. Taux de positivité des prélèvements extra pulmonaires

CONCLUSION

La TEP est une maladie qui n'est pas encore contrôlée dans notre région du centre tunisien.

Il convient de considérer l'origine tuberculeuse en cas de contexte clinique évocateur, notamment pour les localisations ganglionnaires et ostéoarticulaires, qui semblent être les plus fréquentes dans notre région.